

**ANEURISMA EN LA BIFURCACION
CAROTIDEA INTRACRANEAL
IZQUIERDA EMBOLIZADO CON
COILS Y STENT NEUROFORM**

Datos clínicos:

Mujer, 38 años

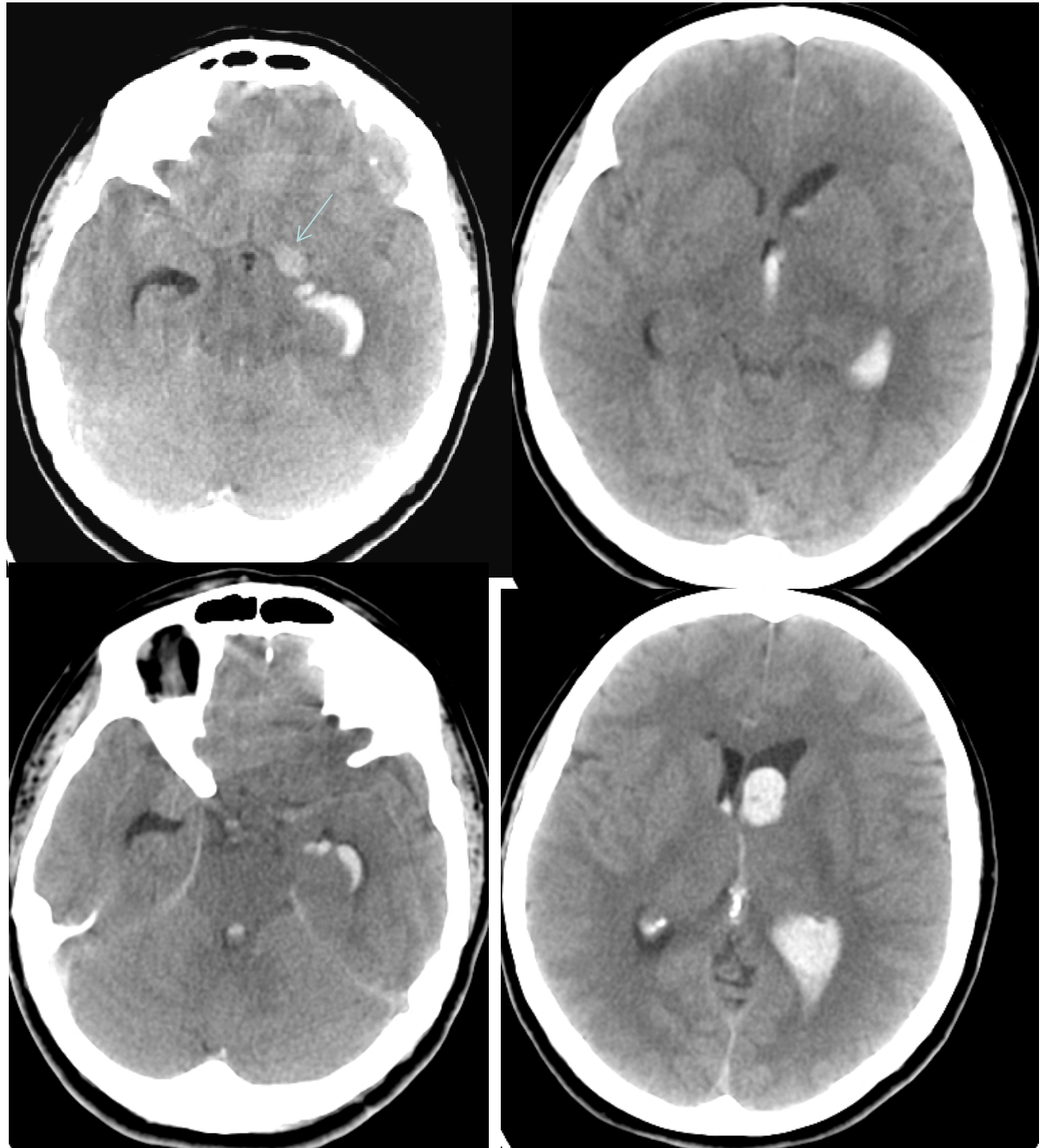
Disminución del nivel de conciencia.

Movimientos tónico clónicos.

Cefalea intensa.

Vómitos.

Gcs 8



Tc Craneal:

Hemorragia intraventricular

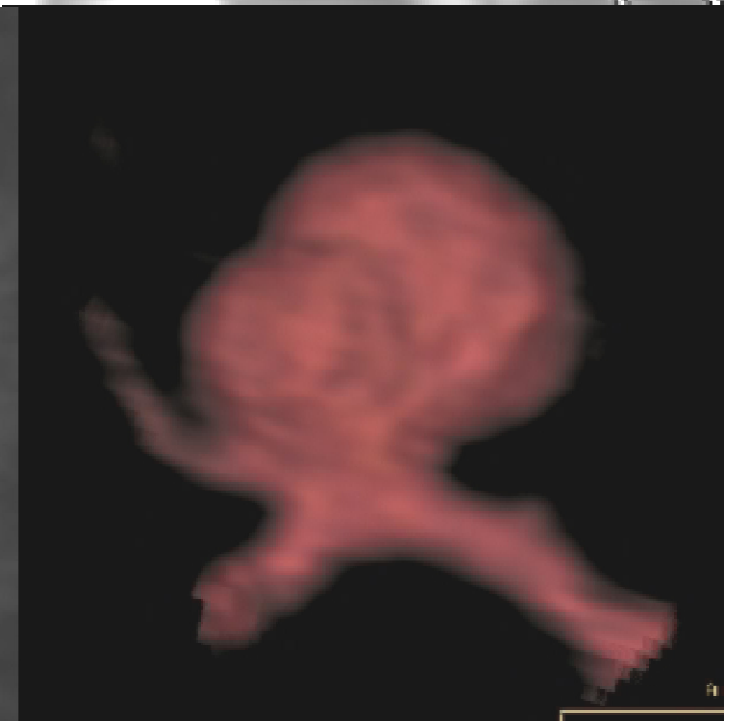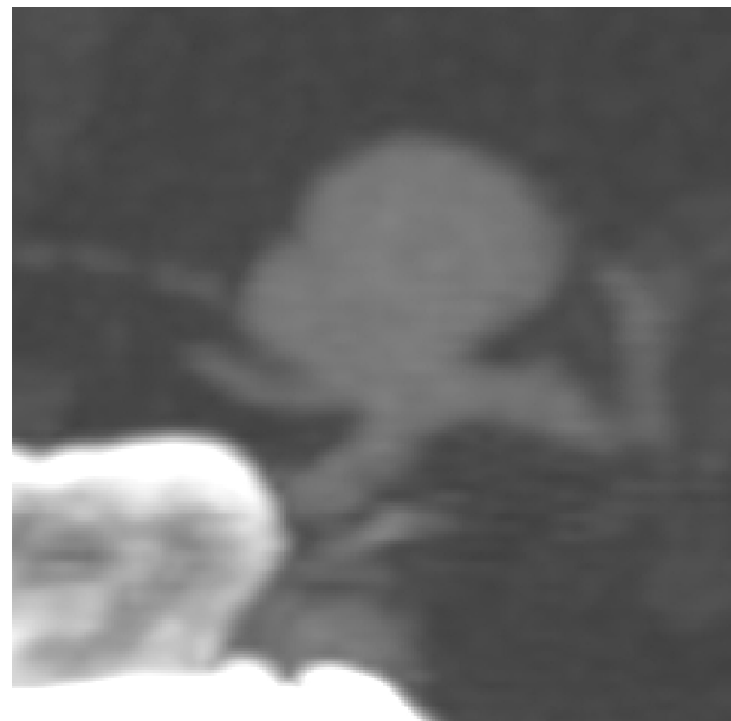
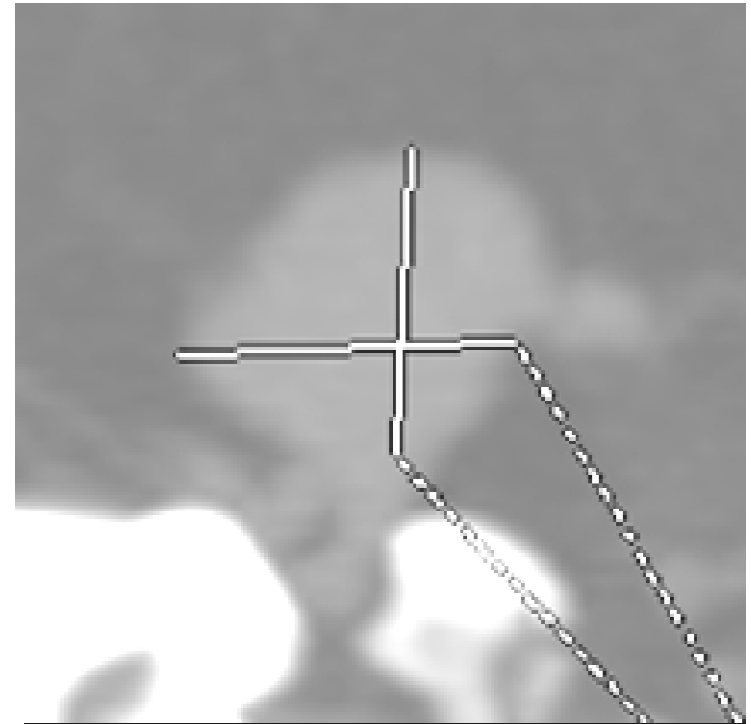
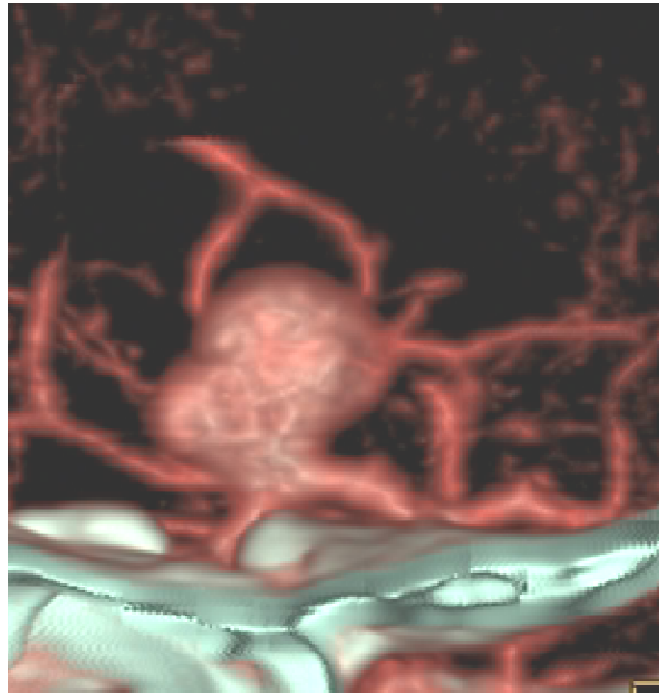
Hemorragia subaracnoidea con patrón aneurismático.

Hidrocefalia.

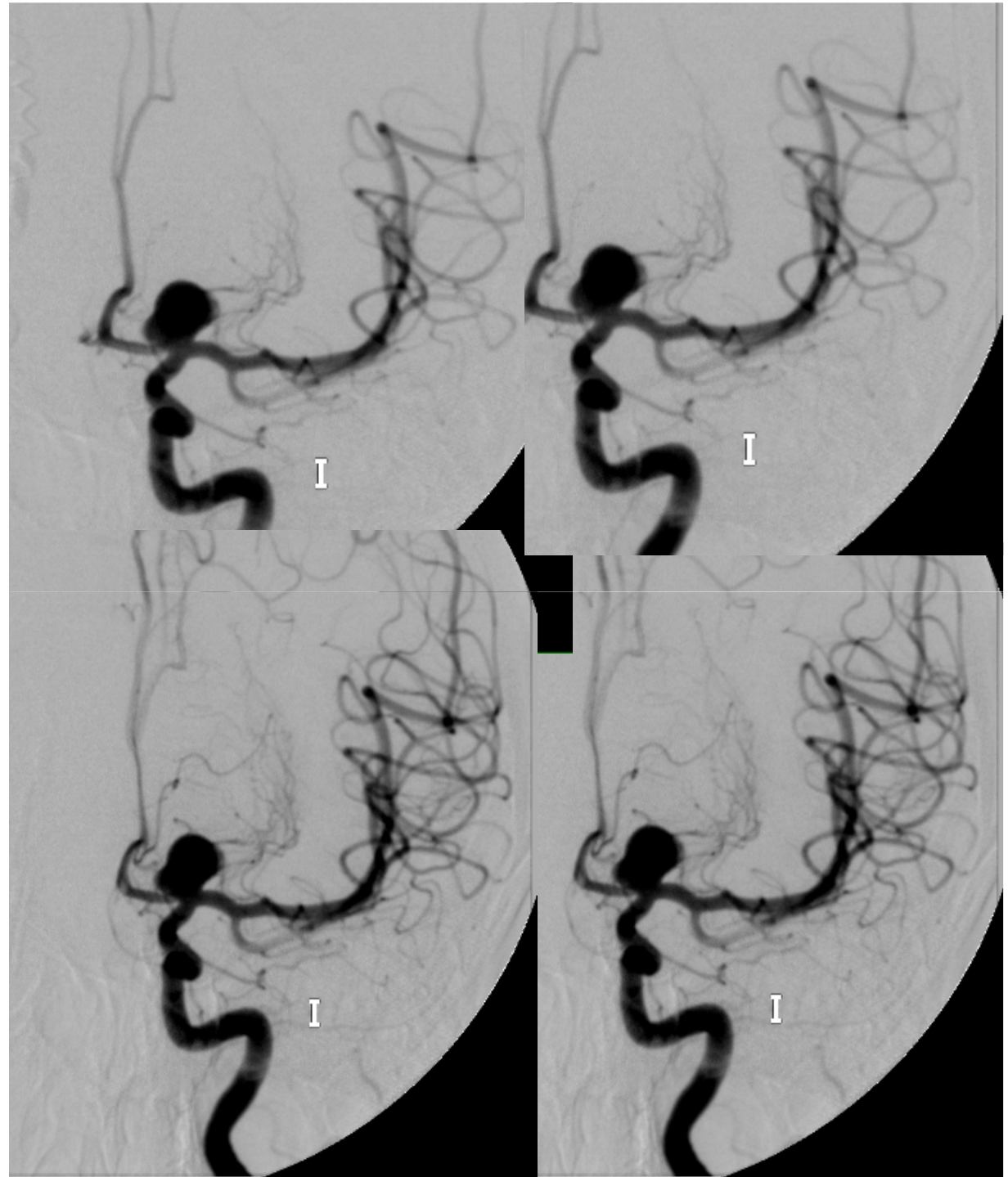Imagen nodular, densa en proyección de la T carotídea izquierda.

- **Angio Ct:**

- Aneurisma sacular de la bifurcación de la arteria carótida interna izquierda que mide 12 mm x 10 mm y un cuello de 4,5 mm.

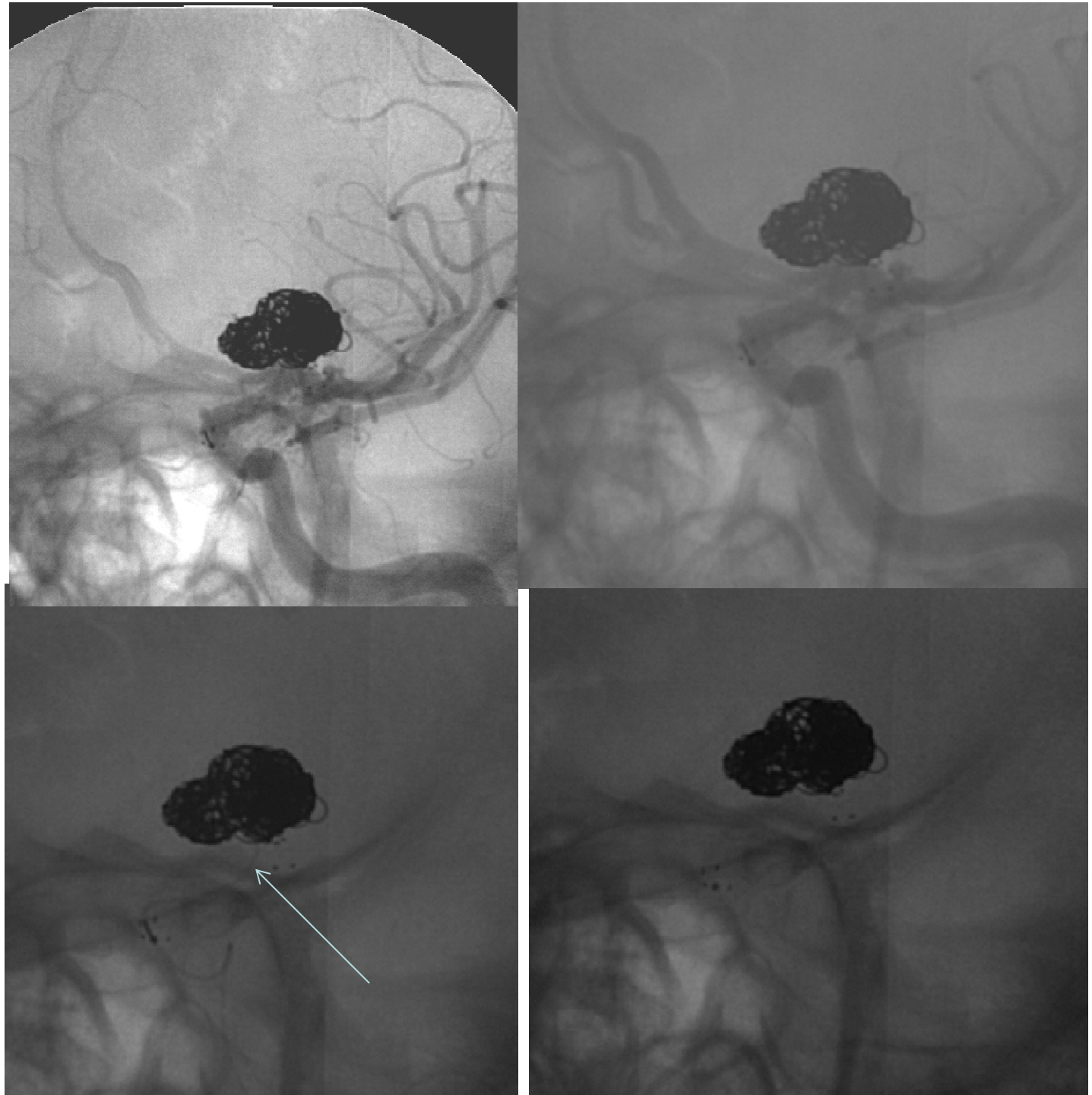


- Arteriografía cerebral:
- Aneurisma sacular de la bifurcación carotídea.



Arteriografía cerebral Embolización

Aneurisma sacular de la bifurcación carotídea tratado coiling y stent neuroform (4,5 mm x 30 mm) que se extiende desde carótida interna izquierda hasta la porción m1 de la arteria cerebral media izquierda.



Arteriografía cerebral

Embolización

Aneurisma sacular de la bifurcación carotídea izquierda tratado coiling y stent neuroform (4,5 mm x 30 mm).

En controles angiográficos se visualiza permeabilidad del stent situado en Aci-Acm, con un saco aneurismático excluido en los controles angiográficos,.

Hallazgos radiológicos que sugieren un resultado endovascular satisfactorio.

